DOI: 10.32471/oncology.2663-7928.t-21-4-2019-g.8294

А.А. Бурлака[1]
А.В. Палійчук[2]
О.М. Чуканов[2]
А.А. Шудрак[1]
О.І. Яцина[1]
О.О. Колеснік[1]

[1]*Національний інститут раку*

[2]*Медичний центр «Омега-Київ», Київ, Україна*

Ключові слова: *анатомічна розширена резекція, печінка, 2-й сегмент, резекція лівої печінкової вени, венозна конгестія.*

ТЕХНІЧНІ АСПЕКТИ ВИКОНАННЯ АНАТОМІЧНОЇ РОЗШИРЕНОЇ РЕЗЕКЦІЇ 2-ГО СЕГМЕНТА ПЕЧІНКИ ІЗ РЕЗЕКЦІЄЮ ЛІВОЇ ПЕЧІНКОВОЇ ВЕНИ: КЛІНІЧНИЙ ВИПАДОК

Доведено ефективність паренхімозберігаючого підходу в хірургії печінки як профілактики гострої печінкової недостатності, синдрому малої печінки і водночас — онкологічної безпеки. ***Мета:*** *демонстрація технічних аспектів виконання альтернативного хірургічного підходу — розширеної анатомічної резекції 2-го сегмента печінки із резекцією лівої печінкової вени (ЛПВ) та збереженням вени умбілікальної щілини.* ***Об'єкт і методи:*** *представлено власний досвід виконання нестандартизованого підходу резекції печінки у хворого з ізольованим метастатичним ураження 2-го сегмента печінки із судинною інвазією в проксимальні відділи ЛПВ.* ***Результати:*** *доступ передбачав виконання верхньосерединної лапаротомії протяжністю 12 см. Мобілізація печінки передбачала розсічення лівої тріангулярної, круглої та серповидної зв'язок. Транссекцію паренхіми виконували під контролем селективного маневру Прінгла (обмежували приплив крові до лівої частки за принципом: 20 хв — теплова ішемія, 5 хв — реперфузія), сумарна тривалість теплової ішемії становила 35 хв. Застосовуючи методику «crush-clamp», першим етапом виконали розсічення та лігування структур паренхіми печінки між анатомічною межею 2-го та 3-го сегментів зліва до рівня умбілікальної щілини. Під контролем іУЗД (інтраопераційне ультразвукове дослідження)-навігації завершили транссекцію, мобілізувавши атипово макропрепарат у межах паренхіми сегмента 4 sup. зі збереженням вени умбілікальної щілини. Завершили етап лігуванням гліссонової одиниці до 2-го сегмента та ЛПВ у ділянці його устя. Контроль ефективності венозного відтоку із 3-го сегмента виконали з допомогою іУЗД.* ***Висновки:*** *розширена резекція 2-го сегмента печінки із резекцією ЛПВ та збереженням вени умбілікальної щілини є ефективним альтернативним паренхімозберігаючим підходом при резекціях печінки.*

Резекція печінки залишається основним методом лікування у разі первинних злоякісних новоутворень та метастатичного ураження печінки колоректальним раком. Доведено ефективність паренхімозберігаючого підходу в хірургії печінки як профілактики гострої печінкової недостатності (ГПН), синдрому малої печінки і водночас — онкологічну безпеку [1]. Успішною резекцією слід вважати ту, коли збережена ділянка паренхіми печінки має не лише адекватний приплив крові через систему печінкової артерії та портальної вени, а й ефективний дренаж її в систему нижньої порожнистої вени. Уникнення венозної конгестії, що викликає дисфункціонування, регенерацію, а в найгірших випадках — некроз тканин — є вагомим фактором інтервенцій на печінці [2]. Рутинним підходом при виборі хірургічної тактики та локалізації пухлини у 2-му сегменті печінки з інвазією устя основної лівої печінкової вени (ЛПВ) є резекція лівої латеральної секції печінки. Резекція 2-го і 3-го сегментів (лівої латеральної секції) у таких випадках була обґрунтована ризиками венозної конгестії для паренхіми 3-го сегмента.

Мета виконаної нами роботи — демонстрація технічних аспектів виконання альтернативного хірургічного підходу — розширеної анатомічної резекції 2-го сегмента печінки із резекцією ЛПВ зі збереженням вени умбілікальної щілини.

КЛІНІЧНИЙ ВИПАДОК

Представлено власний досвід виконання нестандартизованого підходу резекції печінки у хворого з ізольованим метастатичним ураженням колоректальним раком 2-го сегмента печінки із судинною інвазією у проксимальні відділи ЛПВ, який перебуває на лікуванні в Національному інституті раку. Результати лабораторних тестів та інструментальних методів дослідження аналізували ретроспективно, отримана інформована згода пацієнта на використання даних у науковому дослідженні. Застосовано мультидисциплінарний розбір, участь в якому брали хірурги, онкологи, хіміотера-

певти і радіологи. Передопераційне обстеження включало комп'ютерну томографію (КТ) із внутрішньовенним контрастуванням грудної, черевної і порожнини малого таза та магнітно-резонансну томографію із гепатоспецифічним контрастуванням.

Хірургічна техніка передбачала виконання радикальної резекції з максимально можливим збереженням паренхіми і забезпеченням адекватного відступу від краю пухлини (4–10 мм). Операція супроводжувалася інтраопераційним ультразвуковим дослідженням (іУЗД) з метою розмітки осередків щодо магістральних печінкових вен і гліссонових структур та виявлення метастазів, які неможливо визначити пальпаторно. Техніка ішемії передбачала застосування класичного маневру Прінгла (20 хв — ішемія, 5 хв — реперфузія). Транссекцію паренхіми виконували за допомогою методу «crush-clamp». Гемостаз резектованої паренхіми виконували за допомогою прошивання prolene 4.0, 5.0, біполярного пінцета, кліпування LT200, LT300.

Пацієнт отримував ад'ювантну поліхіміотерапію згідно з міжнародними стандартами NCCN. Функціональні резерви печінки оцінювали за шкалою Чайлда — Туркота — П'ю і MELD. Прояви токсичності хіміотерапії реєстрували згідно з критеріями CTCAE 5.0. Ступінь складності ГПН в післяопераційний період визначали за допомогою класифікації International Study Group of Liver Surgery (ISGLS).

Результати рентгенологічного обстеження. Передопераційну оцінку об'єму печінки виконано за допомогою КТ-волюметрії та сегментації у пацієнта із білобарним ураженням печінки метастазами колоректального раку (таблиця, рис. 1). Підрахований загальний об'єм печінки та прицільно об'єм кожного сегмента відповідно до 8-сегментної класифікації анатомії за Couinaud's segmental classification для чіткого планування об'єму резекції [3].

Таблиця

Посегментна волюметрія та розмітка метастатичних вогнищ

Посегментна волюметрія	Розмітка метастатичних вогнищ
Seg 1 – 47,6 см^2 (2,8% функціонуючого об'єму)	Не виявлено вогнищ
Seg 2 – 168 см^2 (9,8% функціонуючого об'єму)	Два метастази, один з яких інвазує устя ЛПВ
Seg 3 – 73,6 см^2 (4,3% функціонуючого об'єму)	Не виявлено вогнищ
Seg 4a/b – 252,1 см^2 (14,7% функціонуючого об'єму)	Seg 4 inf. – зливний метастаз без ознак судинної інвазії Seg 4 sup. – дрібний метастаз без ознак судинної інвазії
Seg 5 – 177,8 см^2 (10,4% функціонуючого об'єму)	Два метастази у крайовій ділянці, зливний метастаз, що поширюється із Seg 8 в ділянку біфуркації правої портальної вени, з імовірною інвазією ділянки біфуркації та гілок передньої і задньої секцій, а також щільним контактом і ймовірною інвазією дистального сегмента правої печінкової вени. Два метастази у крайовій ділянці без ознак судинної інвазії
Seg 7 – 363,2 см^2 (21,2% функціонуючого об'єму)	Не виявлено вогнищ
Seg 6 – 273,6 см^2 (16% функціонуючого об'єму)	Не виявлено вогнищ
Seg 8 – 354 см^2 (20,7% функціонуючого об'єму)	Не виявлено вогнищ

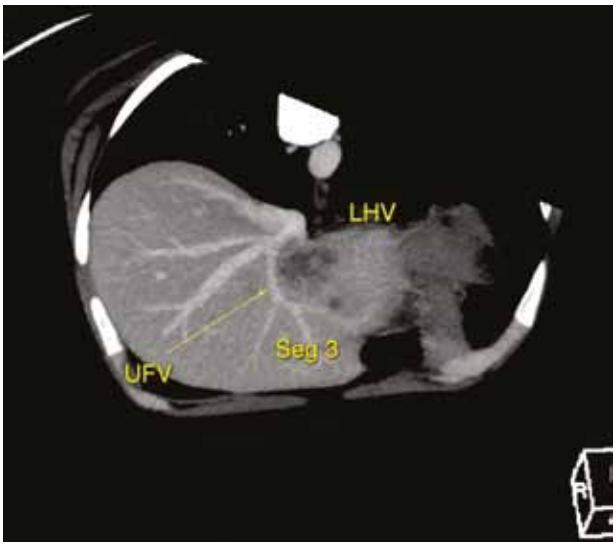

Рис. 1. Дані КТ оперованого хворого. Аксіальні зрізи та 3D-реконструкція магістральних судинних структур печінки із метастатичними утвореннями (10 білобарних метастатичних вогнищ). У 2-му та 4 sup. сегментах визначаються 2 метастази зливного характеру із поширенням на ЛПВ ⩾⅔ окружності та протяжністю ≈3,5 см. Seg 3 — 3-й сегмент печінки; UFV — вена умбілікальної щілини; LHV — ЛПВ

На основі отриманих даних складена посекційна карта метастазів з оцінкою об'єму кожного сегмента і наявністю судинної інвазії. Загальний об'єм печінки за даними волюметрії становив 1880 см^3. Після екстракції об'єму метастазів та судинних структур отримано функціонуючий об'єм печінки — 1710 см^3 (91% загального об'єму).

Метастаз лівої латеральної секції печінки міститься у 2-му сегменті з ознаками інвазії ЛПВ. Була візуалізована вена умбілікальної щілини, яка дренувала окремо 3-й сегмент та впадала в середню печінкову вену. Відповідно до отриманої інформації була спланована розширена сегментектомія 2-го сегмента із вилученням ЛПВ та збереженням3-го сегмента із дренуючою веною умбілікальної щілини, що є паренхімозберігаючим варіантом резекції, на відміну від лівої латеральної секціонектомії.

Хірургічна техніка. Доступ передбачав виконання верхньосерединної лапаротомії протяжністю 12 см. Мобілізація печінки передбачала розсічення лівої тріангулярної, круглої та серповидної зв'язок. Використовуючи інтраопераційне ультразвукове обладнання, визначили ступінь поширення пухлинного компонента (інвазія на ⅔ окружності дистальніше на 2 см від устя ЛПВ, протяжність контакту метастатичної тканини зі стінкою вени — 3,5 см). Виконали розмітку проекції головних гліссонових одиниць до 2-го та 3-го сегментів, візуалізували вену умбілікальної щілини та її гілки до 3-го сегмента. Враховуючи поширення метастазу на паренхіму сегмента 4 sup. (кавальна порція), виконали розмітку меж транссекції паренхіми печінки в проекції останнього.

Враховуючи наявність білобарного метастатичного ураження, виконали розмітку трьох метаста-

тичних утворень у проекції лівої частки та передньої секції печінки. Транссекцію паренхіми виконували під контролем селективного маневру Прінгла (обмежували приплив крові до лівої частки за принципом: 20 хв — теплова ішемія, 5 хв — реперфузія), сумарна тривалість теплової ішемії становила 35 хв. Застосовуючи методику «crush-clamp», першим етапом виконали розсічення та лігування структур паренхіми печінки між анатомічною межею 2-го та 3-го сегментів зліва до рівня умбілікальної щілини. Далі під контролем іУЗД-навігації завершили транссекцію, мобілізувавши атипово макропрепарат у межах паренхіми сегмента 4 sup. зі збереженням вени умбілікальної щілини. Завершили етап лігуванням гліссонової одиниці до 2-го сегмента та ЛПВ у ділянці його устя (рис. 2). Контроль ефективності венозного відтоку із 3-го сегмента виконали за допомогою іУЗД.

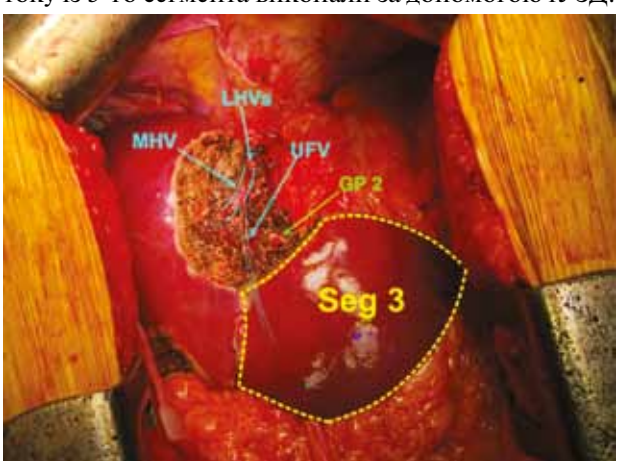

Рис. 2. Операційне поле. Стрілками позначені основні судинні структури: LHVs — культя ЛПВ; MHV — серединна печінкова вена; UFV — вена умбілікальної щілини; Seg 3 — 3-й сегмент печінки; GP2 — культя гліссонової одиниці до 2-го сегмента

У післяопераційний період КТ-волюметрія печінки була проведена через 14 діб з часу резекції. На КТ-сканах відзначали гомогенне контрастування 3-го сегмента без ознак перенавантаження. Розрахунок постопераційного об'єму 3-го сегмента свідчив про успішну регенерацію паренхіми і становив 107% передопераційного об'єму сегмента (об'єм 3-го сегмента до резекції становив 73,6 см^3, після — 152,6 см^3) (рис. 3).

Продемонстровано, що розширена резекція 2-го сегмента із резекцією ЛПВ є ефективним паренхімозберігаючим підходом при метастатичному ураженні останнього та інвазії в устя ЛПВ без можливості часткової резекції та/чи реконструкції останньої.

Можливість застосування подібного підходу резекції печінки продемонстрована і групою хірургів [4]. У дослідженні вдало виконано три розширені резекції 2-го сегмента печінки із ЛПВ, в тому числі і хворому з гепатоцелюлярною карциномою. Автори підтвердили виражену гіпертрофію 3-го сегмента (⩾100%) через 3 міс без ознак венозної конгестії. Автори вважають, що виконання описаної процедури найефективнішим може бути у пацієнтів із множинними метастазами та у хворих із малим залишком печінки внаслідок вже виконаних інтервенцій та/чи патології органа (синдром синусоїдальної обструкції, стеатоз, вірусний гепатит) [4].

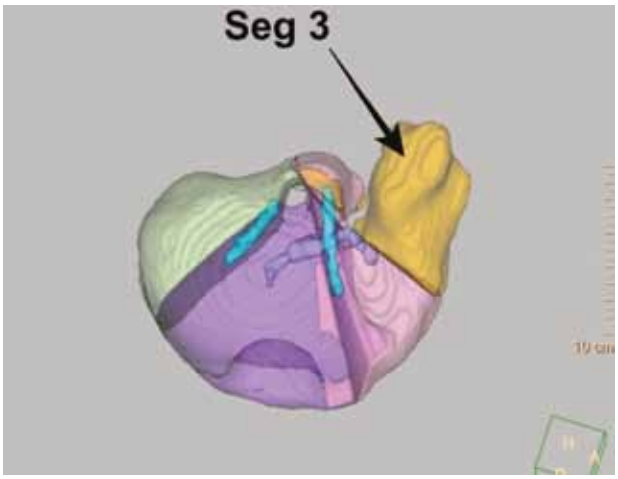

Рис. 3. Дані реконструкції КТ на 14-ту добу з часу виконання резекції печінки. Seg 3 — гіпертрофований 3-й сегмент печінки. Даних щодо венозної конгестії немає

Як відомо, венозна конгестія негативно впливає на швидкість регенерації та гіпертрофії, що описано в післяопераційний період при трансплантаціях графту печінки [5]. Застосування підходу резекції R1 vasc. є доцільним та умовно безпечним методом з онкологічної точки зору у хворих із контактом метастазу колоректального раку до магістральних судинних структур [6]. Проте за умови істинної інвазії в стінку, охопленні ⩾⅔ окружності останньої та наявності тромбу в просвіті слід виконувати видалення препарату єдиним блоком із судинним компонентом. Саме в такій ситуації був хворий, чиї результати лікування ми проаналізували, застосувавши нестандартний підхід у видаленні метастазів із лівої частки печінки за принципами збереження паренхіми.

Результати КТ-діагностики у післяопераційний період цього клінічного випадку підтвердили, що вена умбілікальної щілини здатна самостійно виконувати ефективне дренування крові від ізольованого 3-го сегмента печінки. Останнє отримано як за даними іУЗД, так і КТ на 14-ту добу після операції. Вена умбілікальної щілини — вена, що бере початок від ЛПВ, серединної печінкової вени чи від ділянки конфлюенсу ЛПВ із серединною печінковою веною і проходить між лівою латеральною секцією та 4-м сегментом печінки, виконуючи дренування крові з останніх [7]. Вена умбілікальної щілини наявна у 54,1–100,0% випадків за різними джерелами та в більшості впадає у ЛПВ (75,1–87,2%) [8].

ВИСНОВКИ

1. Розширена резекція 2-го сегмента печінки із резекцією ЛПВ та збереженням вени умбілікальної щілини — ефективний альтернативний паренхімозберігаючий підхід при резекціях печінки.

2. Ізольоване збереження 3-го сегмента печінки та вени умбілікальної щілини підвищує вірогідність оперативного лікування при повторному метастатичному ураженні печінки колоректальним раком.

СПИСОК ВИКОРИСТАНОЇ ЛІТЕРАТУРИ

1. **Hosokawa I, Allard MA, Mirza DF, *et al.*** Outcomes of parenchyma-preserving hepatectomy and right hepatectomy for solitary small colorectal liver metastasis: A LiverMetSurvey study. Surgery 2017; **162** (2): 223–32.

2. **Yoshida M, Beppu T, Shiraishi S, *et al.*** Liver function in areas of hepatic venous congestion after hepatectomy for liver cancer: (99m)Tc-GSA SPECT/CT fused imaging study. Anticancer Res 2018; **38** (5): 3089–95.

3. **Fischer L, Cardenas C, Thorn M, *et al.*** Limits of Couinaud's liver segment classification: a quantitative computer-based three-dimensional analysis. J Comput Assist Tomogr 2002; **26** (6): 962–7.

4. **Kobayashi K, Hasegawa K, Kokudo T, *et al.*** Extended segmentectomy II to left hepatic vein: importance of preserving umbilical fissure vein to avoid congestion of segment III. J Am Coll Surg 2017; **225** (3): e5–e11.

5. **Umehara M, Narumi S, Sugai M, *et al.*** Hepatic venous outflow obstruction in living donor liver transplantation: balloon angioplasty or stent placement? Transplant Proc 2012; **44** (3): 769–71.

6. **Torzilli G, Adam R, Viganò L, *et al.*** Surgery of colorectal liver metastases: pushing the limits. Liver Cancer 2016; **6** (1): 80–9.

7. **Pinter SZ, Kripfgans OD, Treadwell MC, *et al.*** Evaluation of umbilical vein blood volume flow in preeclampsia by angle-independent 3D sonography. J Ultrasound Med 2018; 37 (7): 1633–40. doi: 10.1002/jum.14507. Epub 2017 Dec 15. PubMed PMID: 29243838.

8. **Tani K, Shindoh J, Akamatsu N, *et al*.** Venous drainage map of the liver for complex hepatobiliary surgery and liver transplantation. HPB (Oxford) 2016; 18: 1031e1038.

TECHNICAL ASPECTS OF PERFORMING EXTENDED ANATOMICAL RESECTION OF SEGMENT 2 OF THE LIVER WITH RESECTION OF THE LEFT HEPATIC VEIN: CLINICAL CASE

A.A. Burlaka[1], A.V. Paliichuk[2], O.M. Chukanov[2], A.A. Shudrak[1], O.I. Iatsyna[1], O.O. Kolesnik[1]

[1]National Cancer Institute
[2]Medical Centre «Omega-Kyiv», Kyiv, Ukraine

Summary. *Parenchyma-preserving technique in hepatic surgery have proven its effectiveness in prevention of acute liver failure, small-for-size syndrome, and at the same time, its oncologic safety.* ***Purpose:*** *demonstration of technical aspects of performing the alternative surgical approach — extended anatomical resection (segmentectomy) of Segment 2 of the liver with resection of the left hepatic vein (LHV) and preserving umbilical fissure vein.* ***Objective and Methods:*** *we are presenting our proper experience of performing not-standardized approach of liver resection in a patient with isolated metastatic involvement of Segment 2 of the liver with vessel invasion of the proximal segment of the LHV.* ***Results:*** *access included performance of upper-middle laparotomy on the extent of 12 cm. Mobilization of the liver foreseed the dissection of left triangular, round and falciform ligaments. Parenchyma transection was performed under control of selective Pringle maneuver (restricted the blood inflow to the left liver lobe according to the principle: 20 min — warm perfusion, 5 min — reperfusion), total duration of the warm ischemia was about 35 min. By using the «clamp-crush» technique the first stage was performing the dissection and ligation of liver parenchyma structures on the border between Segment 2 and Segments 3 to the level of the Umbilical fissure. Under control of iUS navigation we completed the transsection by atypical mobilization of segment 3 within parenchyma of Segment 4 sup. with preserving umbilical fissure vein. We have finished the stage by ligating of the Segment 2 Glisson in the area of its orifice. The control of effectiveness of venous outflow from the Segment 3 was performed by using iUS.* ***Conclusion:*** *extended anatomical resection of Segment 2 with resection of LHV and preserving umbilical fissure vein is effective alternative parenchyma-sparing approach in liver resections.*

Key Words: extended anatomical resection, liver, Segment 2, left hepatic vein resection, venous congestion.

Адреса для листування:
Бурлака А.А.
03022, Київ, вул. Ломоносова, 33/43
Національний інститут раку
E-mail: nir.burlaka@gmail.com

Одержано: 25.07.2019