

Н.П. Юрченко
 І.П. Несіна
 О.В. Бресєва
 В.Ф. Чехун
 Л.Г. Бучинська

Інститут експериментальної
 патології, онкології
 і радіобіології
 ім. Р.Є. Кавецького
 НАН України, Київ, Україна

Ключові слова: рак молочної залози, CXCR4, S18-2, щільність мікросудин, індекс маси тіла, метаболічний синдром.

ЕКСПРЕСІЯ ХЕМОКІНОВОГО РЕЦЕПТОРА CXCR4 І ЩІЛЬНІСТЬ МІКРОСУДИН У ЗЛОЯКІСНИХ НОВОУТВОРЕННЯХ МОЛОЧНОЇ ЗАЛОЗИ ХВОРИХ З ОЗНАКАМИ МЕТАБОЛІЧНОГО СИНДРОМУ

Мета: провести порівняльне дослідження експресії CXCR4, S18-2 і щільності мікросудин (ЩМС) у злоякісних новоутвореннях молочної залози різних молекулярних підтипів залежно від наявності у хворих таких ознак метаболічного синдрому (МС), як ожиріння і артеріальна гіпертензія (АГ). **Об'єкт і методи:** зразки операційного матеріалу і периферична кров 65 хворих на рак молочної залози (РМЗ) I–II стадії пухлинного процесу, з молекулярними підтипами: люмінальний А (41 випадок), люмінальний В (14 випадків) та базальний (10 випадків). Середній вік хворих становив $58,0 \pm 1,9$ року. Методи — клінічний, морфологічний, імуногістохімічний (з визначенням частоти забарвлених клітин (ІМ, %) і кількості судин/мм²), імуноферментний аналіз (ELISA), статистичний. **Результати:** встановлено, що вища експресія хемокінового рецептора CXCR4 і ЩМС спостерігалась у пухлинах молочної залози (МЗ) з люмінальним В молекулярним підтипом ($51,6 \pm 4,2\%$ і $13,5 \pm 2,3$ судин/мм² відповідно). При люмінальному А і базальному підтипах ці показники знижувалися: кількість CXCR4-позитивних клітин становила $49,9 \pm 2,8$ і $41,4 \pm 4,0\%$ відповідно та ЩМС — $5,1 \pm 1,3$ судин/мм², $p < 0,05$ і $8,0 \pm 1,7$ судин/мм² відповідно. У пухлинних клітинах МЗ люмінального А підтипу хворих з ознаками МС виявлено вищу експресію CXCR4 ($55,8 \pm 2,9\%$) та S18-2 ($10,1 \pm 1,1\%$) і збільшення ЩМС ($8,6 \pm 1,9$ судин/мм²) порівняно з цими показниками у пухлинах пацієнтів без ознак МС (відповідно $48,7 \pm 2,4\%$, $5,2 \pm 0,3\%$, $p < 0,05$ і $5,4 \pm 1,7$ судин/мм²). У пухлинах хворих на РМЗ з метастазами раку визначено підвищення експресії CXCR4 ($51,6 \pm 2,8\%$) та S18-2 ($11,9 \pm 1,2\%$) і зростання ЩМС ($7,4 \pm 2,0$ судин/мм²) порівняно зі значеннями цих показників у пухлинах хворих без метастазів: $43,4 \pm 2,3\%$; $4,6 \pm 0,8\%$, $p < 0,05$ і $5,3 \pm 1,8$ судин/мм² відповідно. **Висновки:** підвищення експресії хемокінового рецептора CXCR4, мітохондріального рибосомного білка S18-2 та збільшення ЩМС у пухлинних клітинах молочної залози пов'язано з наявністю у хворих ожиріння і АГ та асоціюється з виникненням метастазів, що може свідчити про прогностичне значення досліджених маркерів для визначення групи пацієнтів з агресивнішим перебігом захворювання.

На сьогодні існують переконливі епідеміологічні дані щодо зв'язку метаболічного синдрому (МС), зокрема такої його складової, як ожиріння, з виникненням і прогресією багатьох пухлин, у тому числі і раку молочної залози (РМЗ) [1–3].

Відомо, що жирова тканина є джерелом естрогенів, які відіграють значну роль у контролі проліферації та диференціювання нормальних і злоякісно трансформованих епітеліальних клітин. Водночас показано існування позитивного зв'язку між високою експресією естрогенових рецепторів (ER) у пухлинах і концентрацією у сироватці периферичної крові (СПК) хворих на РМЗ гормону жирової тка-

нини лептину, що зумовлено здатністю останнього транскрипційно активувати ER через MAPK-шлях, навіть за відсутності його природного ліганду — 17- β -естрадіолу. Автори вказують на можливість коекспресії ER і лептинового рецептора у пухлинних клітинах молочної залози (МЗ) хворих з ожирінням [4].

У проведених нами попередніх дослідженнях визначено, що у хворих на РМЗ такі ознаки агресивності пухлинного процесу, як базальний молекулярний підтип, низький ступінь диференціювання і високий проліферативний потенціал новоутво-

рення асоціюються зі зниженням співвідношення адипонектину до лептину в СПК та ожирінням [5].

Слід зазначити, що ендокринно-метаболичні порушення в організмі хворих позначаються на біологічних особливостях гормонозалежних пухлин, причому одним із факторів, що забезпечує цей вплив, є пухлинне мікрооточення [6, 7]. Зокрема відомо, що пухлино-асоційовані фібробласти і міофібробласти секретують різноманітні цитокіни та фактори росту, формуючи специфічне мікросередовище, яке стимулює ріст, рухливість і метастазування пухлинних клітин. Показано, що хемокін CXCL12, який є одним із медіаторів ефекту естрогенів, зв'язуючись зі своїми рецепторами CXCR4 та CXCR7 на пухлинних клітинах, може впливати на ряд сигнальних каскадів (зокрема MAPK, PI3K/AKT/mTOR і Jak/STAT3) і таким чином модулювати біологію гормонозалежних пухлин [7]. Зокрема, активований у результаті цього впливу білок AKT підвищує транскрипційну активність маркера проліферації пухлинних клітин Cyclin D1 і ангіогенного фактора росту ендотелію судин (VEGF), який бере участь у підтримці судинної мережі, протистоїть апоптозу незрілих ендотеліоцитів, що у кінцевому результаті стимулює у пухлинах неангіогенез і характеризується підвищенням щільності мікросудин (ЩМС) [8, 9]. Останнє свідчить про зв'язок CXCR4 з васкуляризацією новоутворення. Відомо, що активація експресії хемокінового рецептора CXCR4 може відбуватися не тільки шляхом CXCL12/CXCR4, а і в результаті впливу інших цитокінів, ростових і транскрипційних факторів, у тому числі NFAT3, NRF-1, NF-κB, HIF-1α тощо [10, 11]. На сьогодні показано, що підвищення експресії CXCR4 у пухлинних клітинах передміхурової залози асоціюється з гіперекспресією мітохондріального рибосомального білка S18-2 і зміною експресії маркерів епітеліально-мезенхімального переходу: активацією білка TWIST та інгібуванням експресії E-кадгерину [12].

У проведених нами попередніх дослідженнях визначено, що кількість клітин з експресією S18-2 у високопроліферуючих пухлинах люмінального А і базального підтипів РМЗ була значно більшою, ніж у пухлинах із низьким проліферативним потенціалом. Тобто встановлено, що висока експресія білка S18-2 корелює з агресивними підтипами цієї форми раку [13].

Відомо, що CXCR4 напряму пов'язаний із такою ознакою МС, як ожиріння, і є єдиним хемокіновим рецептором, який контролює окисно-відновний баланс жирової тканини. Оскільки CXCR4, експресуючись на жирових клітинах, запобігає надмірному надходженню запальних лейкоцитів у жирову тканину і тим самим обмежує ожиріння [14]. Однак досі не відомо, чи асоціюються зміни експресії CXCR4 у пухлинних клітинах з наявністю у хворих МС, чи залежить експресія цього рецептора у клітинах пухлини МЗ від особливостей молекулярного фенотипу новоутворення і яким чином вона пов'язана з показниками прогресії РМЗ.

Враховуючи зазначене, мета роботи полягала у проведенні порівняльного дослідження експресії CXCR4, S18-2 і щільності мікросудин (ЩМС) у злоякісних новоутвореннях молочної залози різних молекулярних підтипів залежно від наявності у хворих таких ознак метаболичного синдрому (МС), як ожиріння і артеріальна гіпертензія (АГ).

ОБ'ЄКТ І МЕТОДИ ДОСЛІДЖЕННЯ

Об'єктом дослідження були зразки операційного матеріалу та кров 65 хворих на РМЗ різних молекулярних підтипів (середній вік — $58,0 \pm 1,9$ року) I–II стадії захворювання, які перебували на стаціонарному лікуванні у Київському міському клінічному онкологічному центрі. Усі дослідження проводили відповідно до міжнародних етичних засад. Верифікацію морфологічного діагнозу РМЗ виконували на препаратах, забарвлених гематоксилином і еозином, згідно з рекомендаціями ВООЗ [15]. Індекс маси тіла (ІМТ) хворих (за даними про зріст і масу) визначали за формулою Кетле: $ІМТ = \text{маса тіла (кг)}/\text{зріст}^2 (\text{м}^2)$. Ознаками МС вважали наявність у хворої ожиріння II–III ступеня ($ІМТ \geq 30,0 \text{ кг/м}^2$) і АГ, яку встановлювали при артеріальному тиску $>140/90 \text{ мм рт. ст.}$

Імуногістохімічне (ІГХ) виявлення білків здійснювали на депарафінованих зрізах пухлин молочної залози, з використанням полі- та моноклональних антитіл: до CXCR4, клон NP PA3-305 (Thermo Fisher Scientific, США); S18-2, клон NP 054756 та CD31, клон EP78 («Diagnostic BioSystems», Нідерланди). Для візуалізації зазначених білків використовували систему детекції PolyVue («DakoCytomation», Данія). Результати ІГХ реакції оцінювали напівкількісним методом, шляхом підрахунку кількості забарвлених клітин у пухлинній тканині — індекс мітки (ІМ, %).

Для визначення ЩМС у пухлинах МЗ підраховували кількість судин у 10 полях зору мікроскопа (окуляр $\times 10$, об'єктив $\times 10$), розмір одного поля зору обмежувався вимірювальною квадратною сіткою з подальшим визначенням кількості судин на 1 мм^2 за формулою: $ЩМС = n/1,56 \text{ мм}^2$, де (n) — кількість судин на 1 поле зору; $1,56 \text{ мм}^2$ — площа сітки.

Концентрацію лептину і адипонектину у СПК визначали за допомогою імуноферментного аналізу. Кров для дослідження отримували з ліктьової вени. Вміст гормонів жирової тканини встановлювали з використанням набору реактивів Leptin ELISA Kit (DBC, Канада) та Adiponectin ELISA E09 (Mediagnost, Німеччина). Дані про концентрацію гормонів визначали на автоматичному аналізаторі GBG ChemWell[®] із програмним забезпеченням у нг/мл.

Статистичне оброблення даних проводили за допомогою пакета програм Statistica 8.0 (StatSoft, Inc.) з використанням непараметричних критеріїв Mann-Whitney U Test і кореляційного аналізу за Спірменом. Достовірними вважали відмінності при $p < 0,05$.

РЕЗУЛЬТАТИ ТА ЇХ ОБГОВОРЕННЯ

На підґрунті аналізу клінічних характеристик хворих встановлено, що індивідуальні показники ІМТ у пацієнтів із РМЗ коливались у межах 17,9–45,0 та у середньому становили $28,4 \pm 1,8$ кг/м². За ІМТ [1] хворі розподілилися таким чином: нормальну масу тіла (ІМТ $\leq 24,9$ кг/м²) виявлено у 19 (29,2%) хворих, ожиріння I ступеня (ІМТ 25,0–29,9 кг/м²) — у 22 (33,9%) і ожиріння II–III ступеня (ІМТ $\geq 30,0$ кг/м²) — у 24 (36,9%) хворих. АГ виявлено у 24 (36,9%) хворих.

Визначено, що досліджені пухлини МЗ були різних молекулярних підтипів: люмінальний А (41 пухлина), люмінальний В (14 пухлин) та базальний (10 пухлин). У 14 (21,5%) хворих виявлено метастази у регіонарних лімфатичних вузлах.

При ІГХ-дослідженні визначено, що експресія хемокінового рецептора CXCR4 спостерігалася в усіх пухлинах МЗ з індивідуальними коливаннями експресії цього показника у діапазоні 6,8–98,4%. Середня кількість клітин із позитивною експресією CXCR4 становила $49,3 \pm 1,9\%$. Васкуляризація у вигляді дрібних капілярів і невеликих судин у проаналізованих пухлинах була варіабельною і коливалася від 0,3–20,8 судин/мм², що у середньому становило $6,5 \pm 1,9$ судин/мм². Позитивними за експресією білка S18-2 були 60,7% проаналізованих пухлин, кількість клітин, що експресують S18-2, коливалася від 2,4 до 33,7% (у середньому — $6,6 \pm 0,9\%$) (рис. 1).

Найвищу експресію хемокінового рецептора CXCR4 і ЩМС спостерігали у пухлинах МЗ люмінального В молекулярного підтипу ($51,6 \pm 14,2\%$ і $13,5 \pm 2,3$ судин/мм² відповідно). При люмінальному А та базальному підтипах експресія CXCR4 і ЩМС була нижча, ніж у люмінальному В підтипі, і становила відповідно $49,9 \pm 2,8$ та $41,4 \pm 4,0\%$ і $5,7 \pm 1,3$ та $8,0 \pm 1,7$ судин/мм² (табл. 1).

Таблиця 1

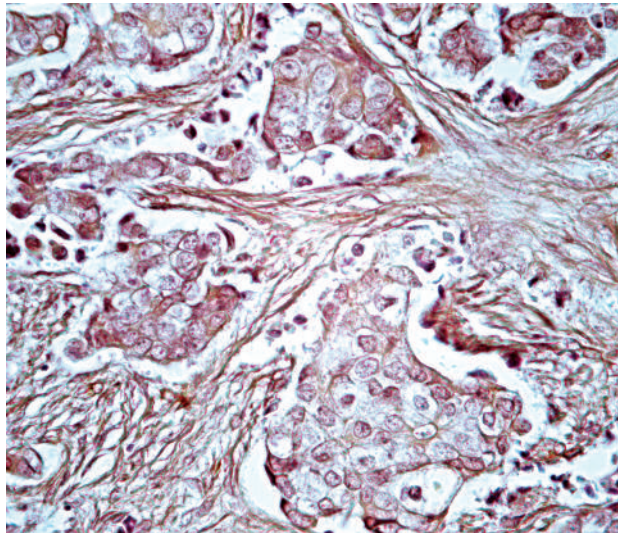
Клінічні та молекулярно-біологічні показники хворих на РМЗ

Молекулярний підтип РМЗ	Досліджені параметри	
	CXCR4, ІМ, %	ЩМС, судин/мм ²
Люмінальний А (n = 41)	$49,9 \pm 2,8$	$5,7 \pm 1,3$
Люмінальний В (n = 14)	$51,6 \pm 4,2$	$13,5 \pm 2,3^*$
Базальний (n = 10)	$41,4 \pm 4,0$	$8,0 \pm 1,7$

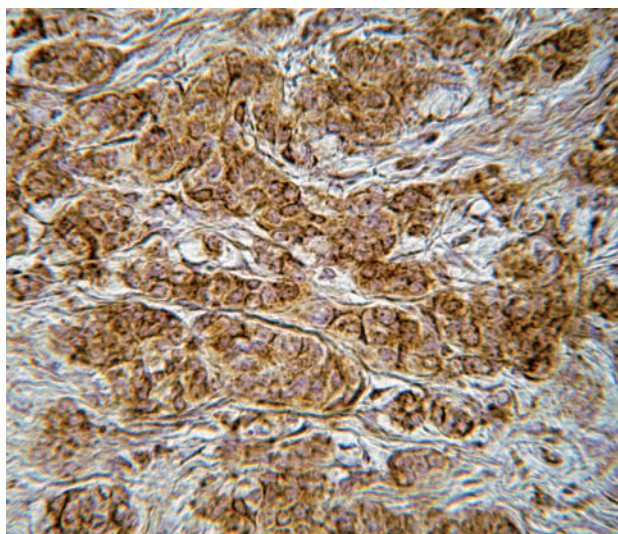
*p < 0,05 порівняно з показником РМЗ молекулярного підтипу люмінальний А.

Враховуючи, що серед досліджених пухлин МЗ група з молекулярним підтипом люмінальний А була найбільшою, порівняльне дослідження щодо наявності у хворих ознак МС було проведено у пухлинах хворих саме цієї групи.

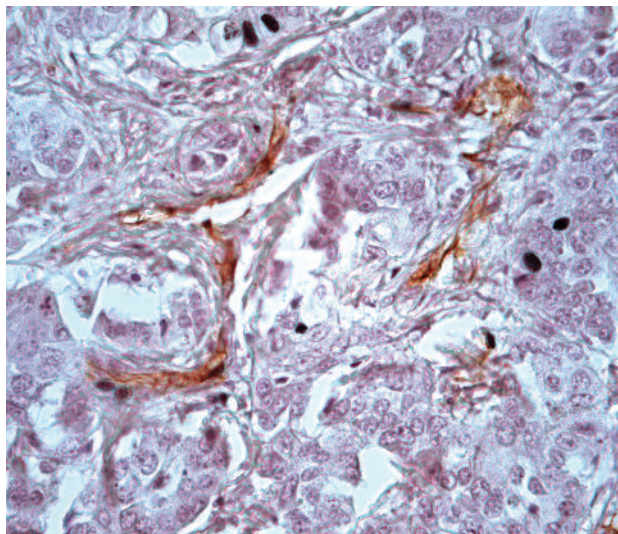
У результаті проведеного дослідження встановлено, що у тканині РМЗ люмінального А підтипу хворих з ознаками МС (ожиріння II–III ступеня та АГ) виявлено тенденцію до зростання експресії CXCR4 ($55,8 \pm 2,9\%$) та вірогідно вищу ЩМС ($8,6 \pm 1,9$ судин/мм²) порівняно з такими показниками у пухлинах пацієток без ознак МС (відповідно $48,7 \pm 2,4\%$; та $5,4 \pm 1,7$ судин/мм²; p < 0,05). Ана-



a



б



в

Рис. 1. Детекція в пухлинах МЗ експресії: а — хемокінового рецептора CXCR4 (x 400); б — мітохондріального рибосомального білка S18-2 (x 400); в — маркера ендотеліальних клітин CD31 (x 200) в ендотелії кровоносних судин навколо пухлинного вогнища

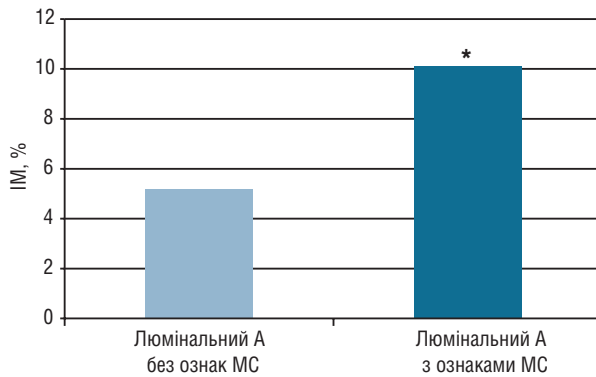
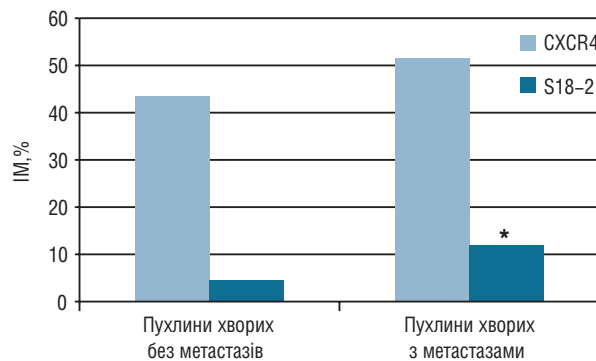
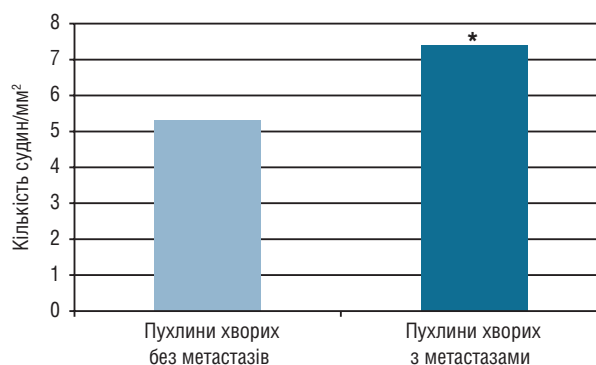


Рис. 2. Експресія S18-2 у РМЗ люмінального А молекулярного підтипу залежно від наявності у хворих ознак МС. * $p < 0,05$ порівняно з показником хворих без МС



a



б

Рис. 3. Експресія CXCR4 та S18-2 (а) і ЩМС (б) у РМЗ люмінального А підтипу в залежності від наявності у хворих метастазів у регіонарних лімфатичних вузлах. * $p < 0,05$ порівняно з аналогічними показниками хворих без метастазів

логічно змінювалась експресія білка S18-2 у карциномах МЗ, яка у хворих з ожирінням II–III ступеня та АГ достовірно збільшувалася ($10,1 \pm 1,1\%$) на відміну від експресії цього маркера у хворих без ознак МС ($5,2 \pm 0,9\%$; $p < 0,05$) (рис. 2).

Зазначимо, що хворі на РМЗ з пухлинами люмінального А підтипу і наявністю ознак МС характеризувалися ще деякими клінічними особливостями. Вони були значно старшого віку (середній вік — $65,7 \pm 3,2$ року), ніж пацієнтки з аналогічними пухлинами без ознак МС (у середньому $48,7 \pm 2,0$ року; $p < 0,05$). У СПК хворих з ознаками МС

виявлено виражений дисбаланс гормонів жирової тканини, пов'язаний із підвищеним вмістом лептину і зниженим — адипонектину, що характеризувалося значним (у 20,8 раза) зниженням адипонектин/лептинового співвідношення ($0,12$) порівняно з цим показником у хворих без ознак МС ($2,5$).

Окрім цього, у 63,6% хворих на РМЗ із пухлинами молекулярного підтипу люмінальний А і ожирінням II–III ступеня визначалися метастази. Серед хворих без ожиріння метастази виявлені лише у 21,4% пацієнтів. При цьому пухлини хворих на РМЗ із метастазами характеризувалися підвищенням експресії хемокінового рецептора CXCR4 ($51,6 \pm 2,8\%$) та білка S18-2 ($11,9 \pm 1,2\%$) і зростанням ЩМС ($7,4 \pm 2,0$ судин/мм²) порівняно зі значеннями цих показників у пухлинах хворих без метастазів: $43,4 \pm 2,3\%$; $4,6 \pm 0,8\%$ ($p < 0,05$) і $5,3 \pm 1,8$ судин/мм² відповідно (рис. 3).

Отримані результати дозволили припустити наявність певних зв'язків між експресією хемокінового рецептора CXCR4 і мітохондріального рибосомного білка S18-2 у пухлині, а також такими патогенетичними факторами як вміст адипонектину та лептину у СПК хворих на РМЗ. Враховуючи це, нами оцінено кореляційні зв'язки між експресією досліджених біомолекулярних маркерів у пухлинах хворих з люмінальним А та базальним молекулярними підтипами і у хворих з люмінальним А підтипом залежно від наявності у них ознак МС (табл. 2).

Таблиця 2

Кореляційні зв'язки між експресією CXCR4 і S18-2 у пухлинах та вмістом адипонектину і лептину у СПК хворих на РМЗ

Параметри, що порівнюються	r	p
Люмінальний А (n = 41) CXCR4/S18-2	0,73	<0,01
Базальний (n = 10) CXCR4/S18-2	0,60	<0,07
Люмінальний А у хворих без ознак МС (n = 9) CXCR4/адипонектин	0,89	<0,01
Люмінальний А у хворих без ознак МС (n = 9) CXCR4/лептин	-0,91	<0,01
Люмінальний А у хворих з ознаками МС (n = 11) CXCR4/адипонектин	-0,03	–
Люмінальний А у хворих з ознаками МС (n = 11) CXCR4/лептин	0,1	–

Як видно з представлених даних, у пухлинах люмінального А і базального молекулярних підтипів хворих на РМЗ спостерігався високий кореляційний зв'язок між експресією CXCR4 та S18-2 ($r = 0,73$ і $p = 0,60$ відповідно). Крім цього, виявлено високий кореляційний зв'язок між експресією CXCR4 у пухлинних клітинах МЗ і концентрацією адипонектину і лептину у СПК ($r = 0,89$ і $r = -0,91$ відповідно) у хворих з люмінальним А підтипом без ознак МС. Водночас у хворих з ознаками МС кореляційні зв'язки між експресією CXCR4 у пухлинних клітинах МЗ люмінального А підтипу і вмістом гормонів жирової тканини у СПК були відсутні, що може бути зумовлено дисбалансом цих гормонів у таких пацієнтів.

Таким чином, результати проведеного дослідження свідчать, що у клітинах злоякісних новоутворень МЗ спостерігається варіабельність експресії хемокі-

нового рецептора CXCR4, мітохондріального рибосомального білка S18-2 і ЩМС, яка асоціюється з певними молекулярними підтипами РМЗ і наявністю ознак МС у хворих.

Висока експресія CXCR4 у клітинах РМЗ люмінального А і В молекулярних підтипів може бути зумовлена високою експресією рецепторів стероїдних гормонів — ER та PR, що дозволяє реалізувати дію естрогенів таким чином: естрадіол/ER/CXCL12/CXCR4 [6]. Наявність у клітинах РМЗ люмінального В підтипу експресії Her2/neu може бути ще одним фактором, що спричиняє підвищення експресії CXCR4 [16, 17]. Не виключено, що зростання експресії CXCR4 у хворих з МС може бути зумовлене підвищенням вмісту у СПК лептину, який активує ряд транскрипційних факторів.

На сьогодні існує все більше доказів того, що адипонектин і лептин, що виділяються перитуморальною жировою тканиною, є важливими факторами патогенезу ряду гормонозалежних пухлин, включаючи РМЗ. Ці адипокіни виконують альтернативні функції. Адипонектин опосередковує інгібування декількох сигнальних шляхів, здійснюючи антипроліферативні та проапоптичні ефекти [18], лептин виступає в ролі фактора, що спричиняє прогресування пухлинного процесу [19, 20]. Саме лептин шляхом підсилення експресії ароматази і синтезу естрадіолу стимулює клітинну проліферацію і може зумовлювати розвиток хіміорезистентності у пухлинах хворих з ожирінням. Окрім цього, продемонстровано, що при ожирінні секреція CXCL12 пухлиноасоційованими фібробластами може збільшуватись і спричиняти підвищення експресії CXCR4 [14]. У проведеному нами дослідженні експресія CXCR4 зростає у пухлинах хворих з ознаками МС, що, напевно, пов'язано саме з підвищенням вмісту лептину і, відповідно, естрадіолу у СПК і пухлинній тканині цих хворих.

Крім зазначеного, не можна виключити, що зниження експресії хемокінового рецептора CXCR4 у пухлинах базального молекулярного підтипу може бути наслідком мутаційних змін гена CXCR4. Так, Т. Sobolika та співавтори [8] зазначали, що у клітинній лінії РМЗ (MCF-7), яка містила CXCR4 дикого типу, спостерігали міцні міжклітинні контакти. Ця лінія зберігала епітеліальну морфологію і характеризувалася високою експресією E-кадгерину, який детектувався на клітинній мембрані зі збереженням зв'язку з β-катеніном. Проте двомірні культури клітин MCF-7 з аберантним CXCR4 демонстрували мезенхімальну морфологію із втратою міжклітинних контактів, що пов'язане зі зниженою експресією E-кадгерину, цитоплазматичною локалізацією β-катеніну і асоціювалося з підвищеною міграційною здатністю пухлинних клітин. Крім цього, у карциномах МЗ хворих з метастазами відзначали вірогідно вищу експресію потенційного маркера епітеліально-мезенхімального переходу — мітохондріального рибосомального протеїну S18-2 — порівняно з РМЗ у хворих без метастазів [13].

Можна припустити, що висока експресія S18-2 у пухлинних клітинах РМЗ і підвищений вміст лептину у СПК спричиняло зростання ЩМС та асоціювалося з наявністю у хворих метастазів. При аналізі морфологічних характеристик пухлин МЗ хворих з метастазами виявлено збільшення кількості судин капілярного типу.

Таким чином, результати проведеного дослідження свідчать, що хемокіновий рецептор CXCR4 є перспективним маркером взаємодії пухлинних клітин і стромального мікрооточення РМЗ. Встановлено, що підвищення експресії хемокінового рецептора CXCR4, мітохондріального рибосомного білка S18-2 та збільшення ЩМС у пухлинних клітинах молочної залози пов'язане з наявністю у хворих ожиріння і АГ та асоціюється з виникненням метастазів, що може свідчити про прогностичне значення досліджених маркерів і наявності ознак МС для визначення групи пацієнтів з агресивнішим перебігом захворювання.

ВИСНОВКИ

1. Визначено, що наявність у хворих на РМЗ ожиріння і АГ асоціюється з вищою частотою виникнення метастазів і підвищенням у пухлинних клітинах експресії рибосомного білка S18-2 та збільшенням ЩМС порівняно з такими показниками у пухлинах хворих без ознак МС.

2. Встановлено, що експресія хемокінового рецептора CXCR4 у пухлинах МЗ залежить від молекулярного підтипу новоутворення і корелює з експресією S18-2.

3. Показано, що у пухлинах МЗ люмінального В молекулярного підтипу, який характеризується позитивною експресією рецепторів стероїдних гормонів (ER і PR) та онкобілка Her2/neu спостерігається висока експресія CXCR4 та зростає васкуляризація новоутворення.

Робота виконана за підтримки ВБФМБ Національної академії наук України 2017–2021 рр., у рамках НДР «Молекулярно-біологічні фактори гетерогенності злоякісних клітин та варіабельність клінічного перебігу гормонозалежних пухлин» (№ держреєстрації 01170U2034).

СПИСОК ВИКОРИСТАНОЇ ЛІТЕРАТУРИ

1. **Kazan M, Karalti I.** The association between obesity and cancer. *Endocrinol Metab Syndr* 2015; **4** (4): 196. doi: 10.4172/2161-1017.1000196.
2. **Laurent V, Guérard A, Mazerolles C, et al.** Periprosthetic adipocytes act as a driving force for prostate cancer progression in obesity. *Nat Commun* 2016; **7**: 10230.
3. **Donohoe CL, Lysaght J, O'Sullivan J, Reynolds JV.** Emerging concepts linking obesity with the hallmarks of cancer. *Trends Endocrinol Metab* 2017; **28** (1): 46–62.
4. **Anido S, Barone I, Giordano C, et al.** The multifaceted mechanism of leptin signaling within tumor microenvironment in driving breast cancer growth and progression. *Front Oncol* 2014; **4**: 340. doi: 10.3389/fonc.2014.00340.
5. **Nesina IP, Zadovny TV, Nespryad'ko SV, et al.** Contents of adiponectin and leptin in peripheral blood serum of breast and endometrial cancer patients with obesity. *Oncology* 2019; **21** (1): 17–22 (In Ukrainian).

6. Boudot A, Kerdivel G, Habauzit D, et al. Differential estrogen-regulation of CXCL12 chemokine receptors, CXCR4 and CXCR7, contributes to the growth effect of estrogens in breast cancer cells. *PLoS ONE* 2011; **6** (6): e20898.

7. Sahoo SS, Zhang XD, Hondermarck H, Tanwar PS. The Emerging role of the microenvironment in endometrial cancer. *Cancers* 2018; **10**: 408.

8. Sobolika T, Wellsc S Y-jun, Ayersd GD, et al. CXCR4 drives the metastatic phenotype in breast cancer through induction of CXCR2 and activation of MEK and PI3K pathways. *Molecular Biology Cell M BoC* 2014; **25** (5): 566–70.

9. Ghoneuma A, Afify H, Salih Z, et al. Role of tumor microenvironment in ovarian cancer pathobiology. *Oncotarget* 2018; **9** (32): 22832–49.

10. Huang K, Kiefer C, Kamal A. Novel role for NFAT3 in ERK-mediated regulation of CXCR4. *PLoS One* 2014; **9** (12): e115249.

11. Wu N, Yang Yi, Yu N, et al. Tetramethylpyrazine downregulates transcription of the CXC receptor 4 (CXCR4) via nuclear respiratory factor-1 (Nrf-1) in WERI-Rb1 retinoblastoma cells. *Oncology Reports* 2019; **42** (3): 1214–24

12. Mushtaq M, Jensen L, Davidsson S, et al. MRPS18-2 protein levels correlate with prostate tumor progression and it induces CXCR4-dependent migration of cancer cells. *Sci Rep* 2018; **8** (1): 2268.

13. Buchynska LG, Iurchenko NP, Kashuba EV, et al. Overexpression of the mitochondrial ribosomal protein S18-2 in the invasive breast carcinomas. *Exp Oncol* 2018; **40** (4): 303–8.

14. Yao L, Heuser-Baker J, Barlic-Dicen J. Chemokine receptors on the defensive — the surprising role of CXCR4 in brown adipose tissue. *Receptors Clinical Investigation* 2015; **2**: e397.

15. Kurman RJ, Carcangiu ML, Herrington CS, Young RH. WHO classification of tumours of the female reproductive organs (IARC WHO Classification of tumours). 4th Ed: IARC 2014. 307 p.

16. Ayala NC, Alsina A, Pescie MMG, et al. CXCR4/SDF-1 expression in HER2/neu breast cancer biopsies and its relation to adjuvant treatment. *J Clin Oncol* 2016; **34**(15). doi: 10.1200/JCO.2016.34.15_suppl.e12090.

17. Lefort S, Thuleau A, Kieffer Y, et al. CXCR4 inhibitors could benefit to HER2 but not to triple-negative breast cancer patients. *Oncogene* 2017; **36**: 1211–22.

18. Lang K, Ratke J. Lepptin and adiponectin: new players in the field of tumor cell and leukocyte migration. *BMC* 2009 (<https://doi.org/10.1186/1478-811X-7-27>).

19. Liu L, Wang L, Zheng J, Tang G. Lepptin promotes human endometrial carcinoma cell proliferation by enhancing aromatase (P450arom) expression and estradiol formation. *E J Obstetrics Gynecology Reproductive Biol* 2013; **170** (1): 198–201.

20. Candelaria Pv, Rampoldi A, Harbuzariu A, Gonzalez-Perrez RR. Leptin signaling and cancer chemoresistance: Perspectives. *World J Clin Oncol* 2017; **8** (2): 106–19.

CHEMOCINE RECEPTOR CXCR4 EXPRESSION AND MICROVESSELS DENSITY IN MALIGNANT TUMORS OF THE BREAST OF PATIENTS WITH SIGNS OF METABOLIC SYNDROME

N.P. Iurchenko, I.P. Nesina, O.V. Breeva,
V.F. Chekhun, L.G. Buchynska

R.E. Kavetsky Institute of Experimental Pathology,
Oncology and Radiobiology, NAS of Ukraine,
Kyiv, Ukraine

Summary. *Aim:* to evaluate CXCR4, S18-2 expression and microvessel density (MVD) in malignant

tumors of the breast of different molecular subtypes, depending on the presence in patients of such signs of metabolic syndrome (MS) as obesity and hypertension (AH). **Object and methods:** samples of surgical material and peripheral blood serum (PBS) for 65 breast cancer (BC) patients (stage I–II) of the tumor process, with different molecular subtypes: luminal A (37 cases), luminal B (14 cases) and basal (10 cases). The average age of patients is 58.0 ± 1.9 years. **Methods:** clinical, morphological, immunohistochemical (IHC), enzyme-linked immunoassay (ELISA), statistical. **Results:** the highest expression of the chemokine receptor CXCR4 and MVD was found in breast tumors with the molecular subtype luminal B ($51.6 \pm 4.2\%$ and $13,5 \pm 2,3$ vessels/mm² respectively). For luminal A and basal subtypes, these indicators decreased: CXCR4 ($49.9 \pm 2.8\%$ and $41.4 \pm 4.0\%$ respectively) and MVD ($5,1 \pm 1,3$ vessels/mm², $p < 0.05$ and $8,0 \pm 1,7$ vessels/mm² respectively). Increased expression of CXCR4 ($55.8 \pm 2.9\%$) and S18-2 ($10.1 \pm 1.1\%$) and MVD (8.0 ± 1.7 vessels mm²) was detected in the tumor tissue of the luminal A subtype of patients with signs MS compared to the expression of these parameters in tumors of patients without signs of MS ($48.7 \pm 2.4\%$, $5.2 \pm 0.3\%$, $p < 0.05$ and 5.3 ± 1.8 vessels/mm² respectively). Increased expression of CXCR4 ($51.6 \pm 2.8\%$) and S18-2 ($11.9 \pm 1.2\%$) and MVD (7.4 ± 2.0 vessels/mm²) were determined in tumors of BC patients with cancer metastases compared with the values of these parameters in tumors of patients without metastases: $43.4 \pm 2.3\%$; $4.6 \pm 0.8\%$, $p < 0.05$ and 5.3 ± 1.8 vessels/mm² respectively. **Conclusions:** increased expression of the chemokine receptor CXCR4, mitochondrial ribosomal protein S18-2 and MVD in breast tumor cells is associated with both the molecular subtypes of breast cancer and the presence of obesity and hypertension in patients and is associated with the occurrence of patients with metastases, which may indicate the prognostic value of investigated markers for detectable markers the course of the disease.

Key Words: breast cancer, CXCR4, S18-2, microvessel density, body mass index, metabolic syndrome.

Адреса для листування:

Несіна І.П.

Інститут експериментальної патології,
онкології і радіобіології ім. Р.Є. Кавецького НАН
України

03022, Київ, вул. Васильківська, 45

E-mail: laboncogen@gmail.com